



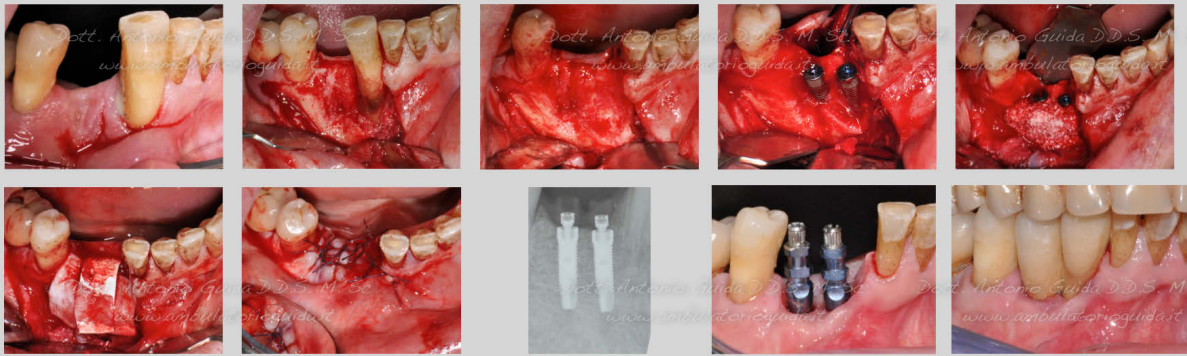
Il documento che stai per visionare contiene nelle pagine seguenti immagini forti di casi clinici che potrebbero urtare la tua sensibilità.

Invitiamo gli utenti che s'impressionano facilmente a non proseguire nella visualizzazione del documento.

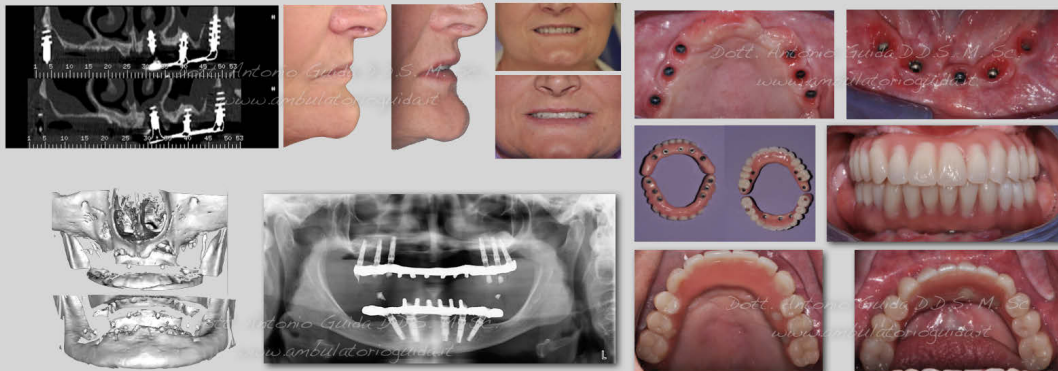
Rigenerazione Ossea

Rigenerazione ossea.

Estrazione di canino inferiore con inserimento contestuale di 2 impianti. Rigenerazione ossea con membrana collagene e DBBMA.

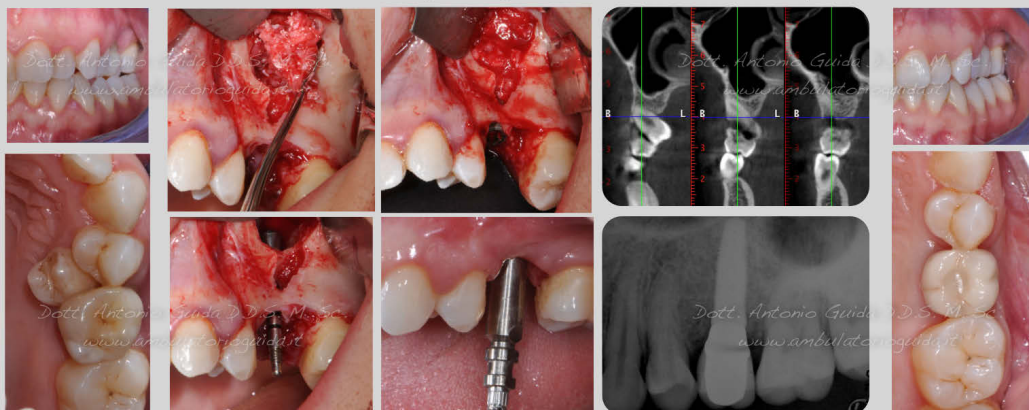


Riabilitazione di arcate edentule con rigenerazione ossea e inserimento simultaneo di impianti.
Arcate definitive in titanio CAD CAM. Follow up 2 anni.



Rialzo di seno mascellare con finestra laterale

Innesto misso autologo-eterologo con inserimento contestuale di impianto.



Rialzo di seno mascellare con finestra laterale
Innesto misso autólogo-eterólogo con inserimento contestuale di impianto.

