

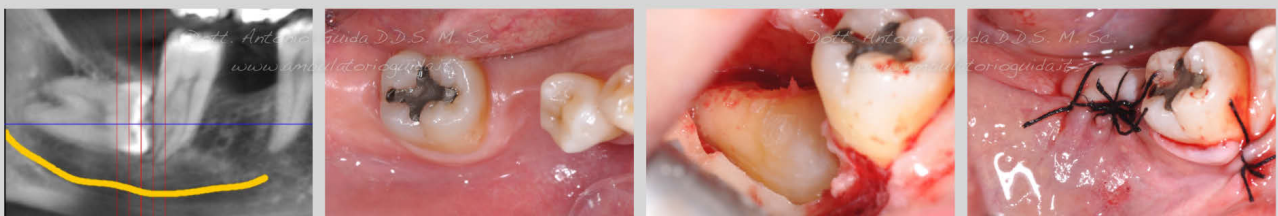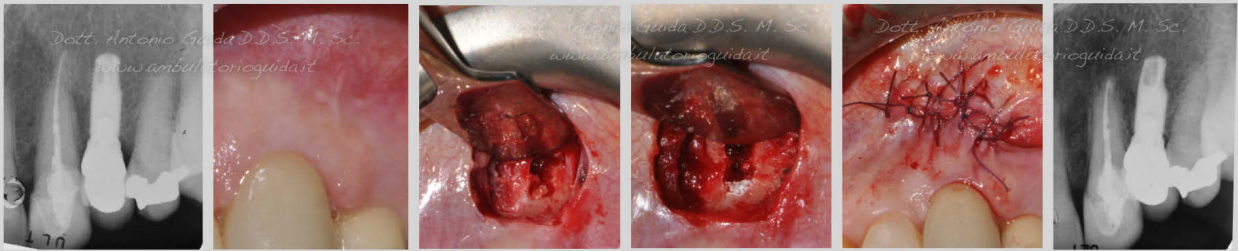


Il documento che stai per visionare contiene nelle pagine seguenti immagini forti di casi clinici che potrebbero urtare la tua sensibilità.

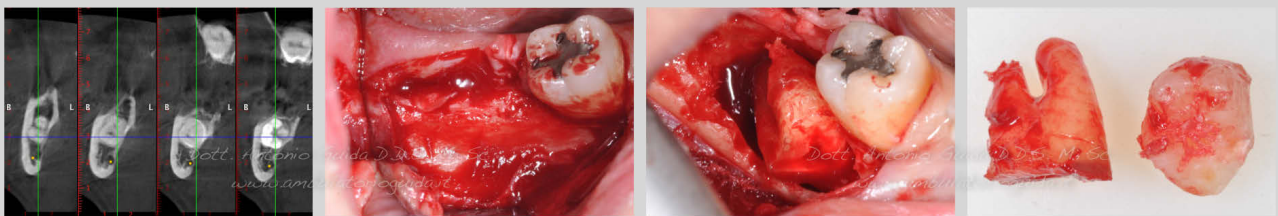
Invitiamo gli utenti che s'impressionano facilmente a non proseguire nella visualizzazione del documento.

## Chirurgia Orale

*Endodonzia chirurgica di canino superiore di sinistra.  
 Elemento trattato a seguito di mancata remissione della sintomatologia dopo ritrattamento endodontico ortograde.*



*Estrazione di terzo molare in inclusione ossea totale*



*Rialzo di seno mascellare con finestra laterale  
 Innesto misso autologo-eterologo con inserimento contestuale di impianto.*

