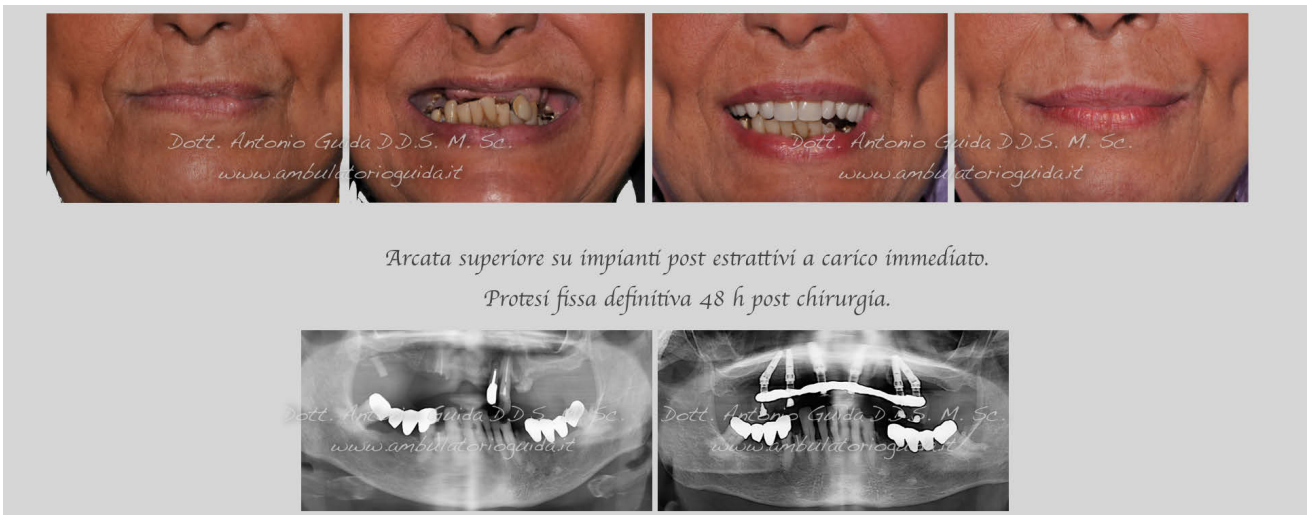
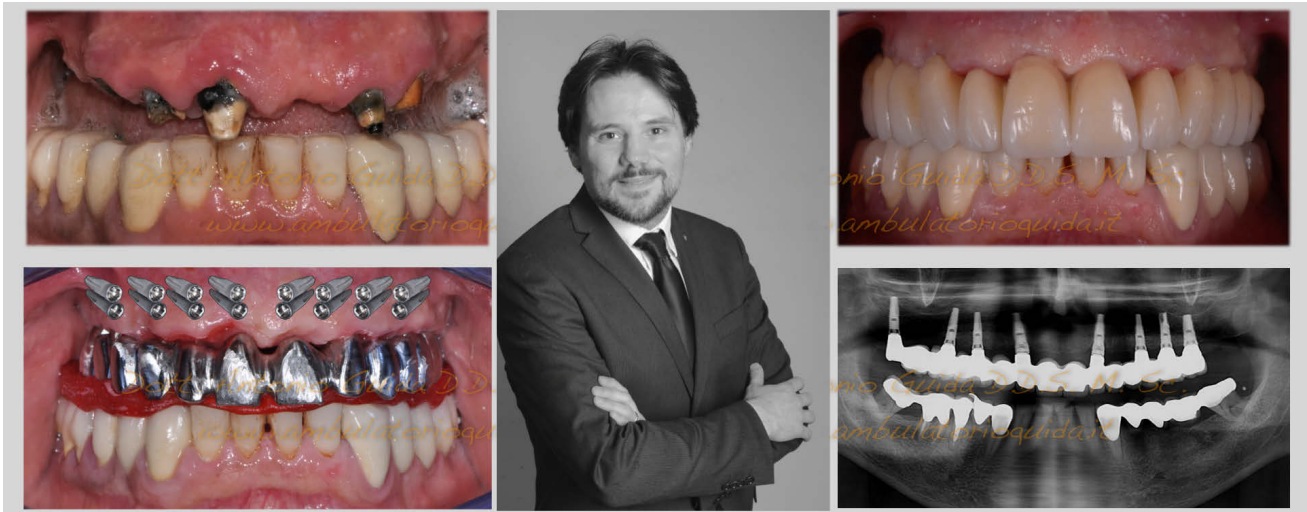


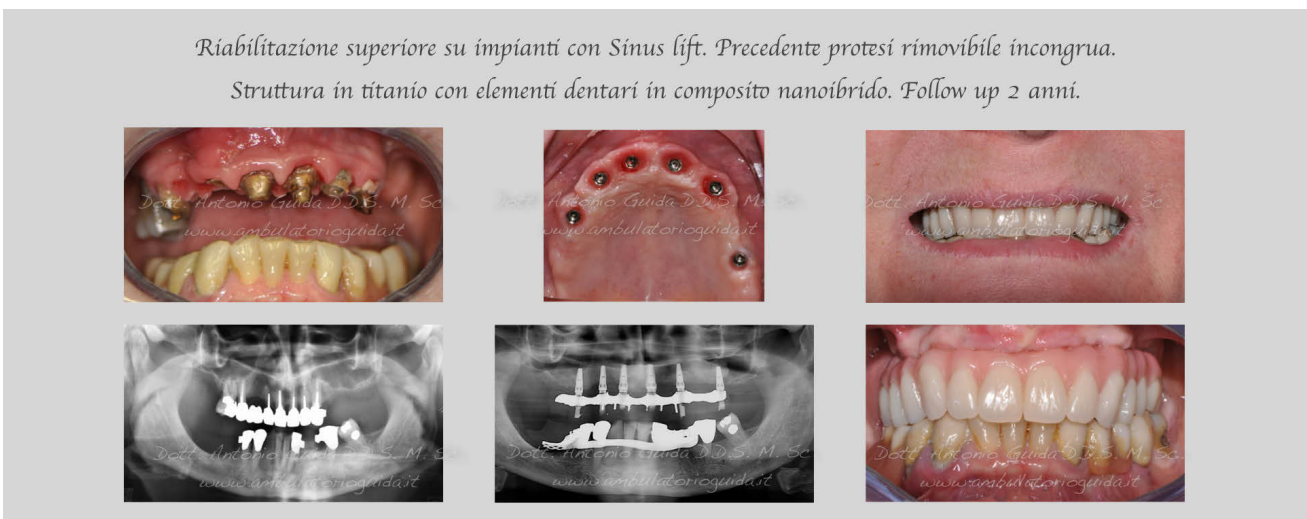
Il documento che stai per visionare contiene nelle pagine seguenti immagini forti di casi clinici che potrebbero urtare la tua sensibilità.

Invitiamo gli utenti che s'impressionano facilmente a non proseguire nella visualizzazione del documento.

Implantologia

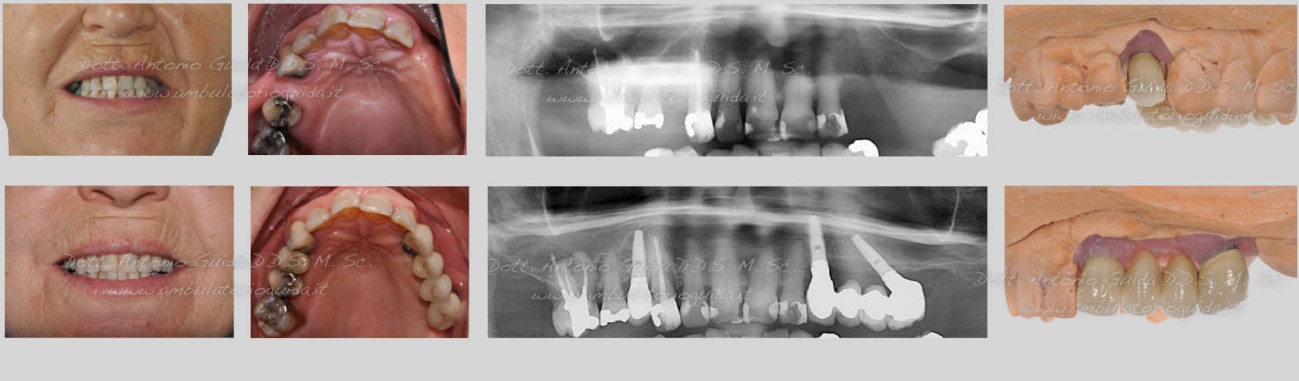


Arcata superiore su impianti post estrattivi a carico immediato.
 Protesi fissa definitiva 48 h post chirurgia.

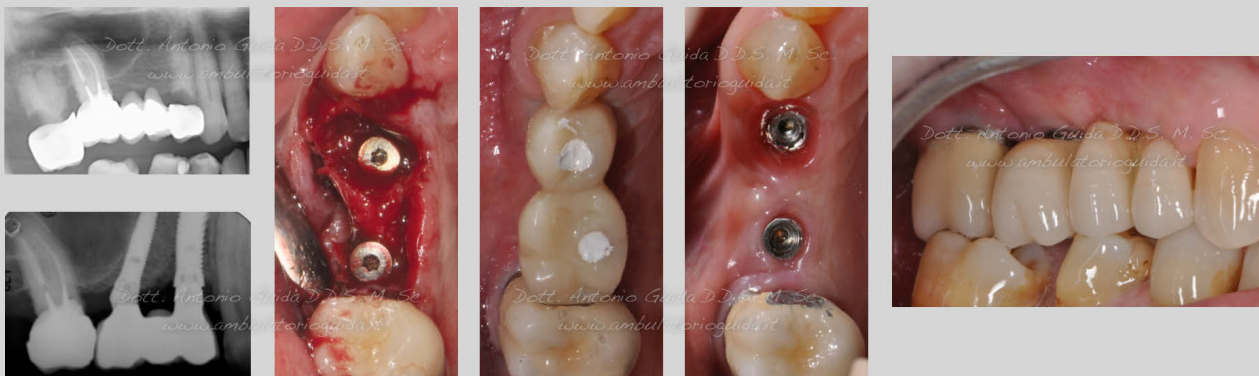

Riabilitazione superiore su impianti con Sinus lift. Precedente protesi rimovibile incongrua.
 Struttura in titanio con elementi dentari in composito nanoibrido. Follow up 2 anni.

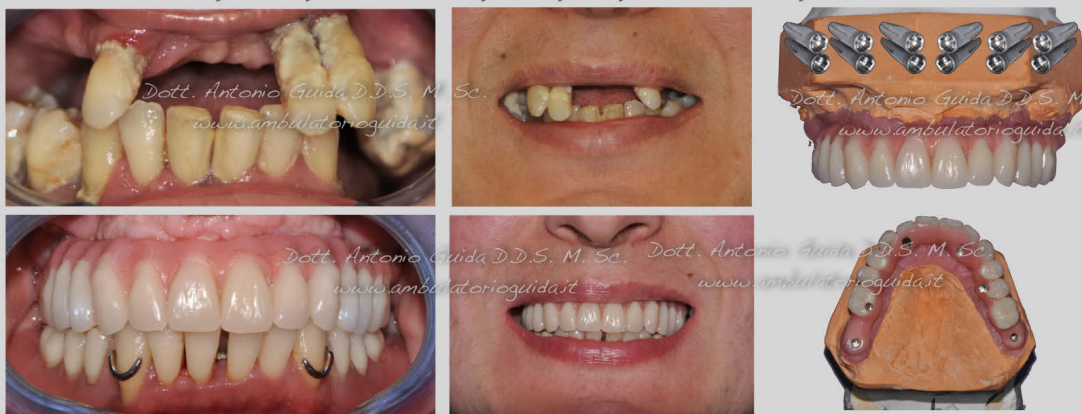Assenza di 5 elementi superiori in presenza di atrofia ossea posteriore.
Bypass del seno mascellare, compensata protesicamente con abutment personalizzati.



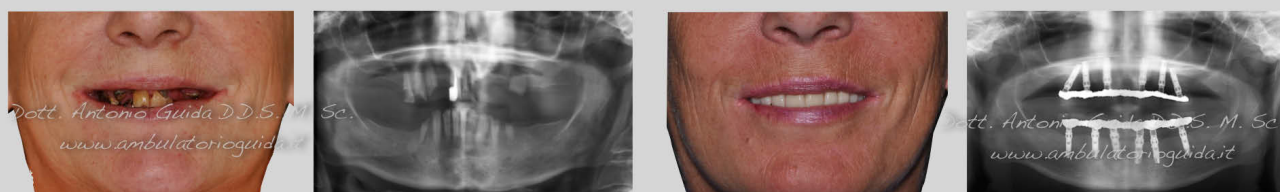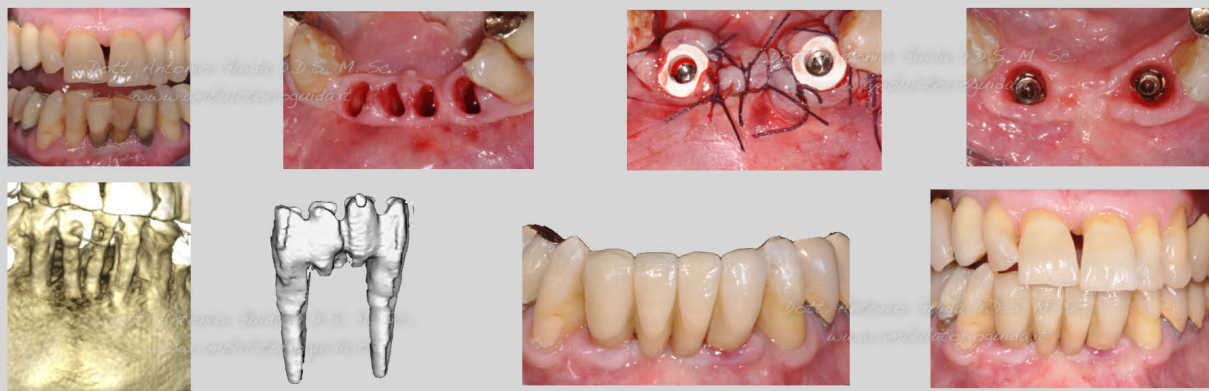
Carie estese destruenti. Estrazioni con inserimento contestuale di impianti a carico immediato.
Bypass del seno mascellare e parallelizzazione protesica con inserimento di abutment angolati a 30°.



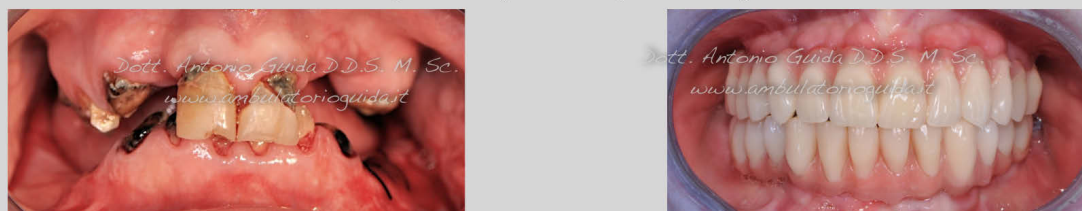
Malattia parodontale grave. Estrazione elementi compromessi e terapia di mantenimento.
Protesi fissa su impianti nell' arcata superiore e protesi parziale rimovibile inferiore.



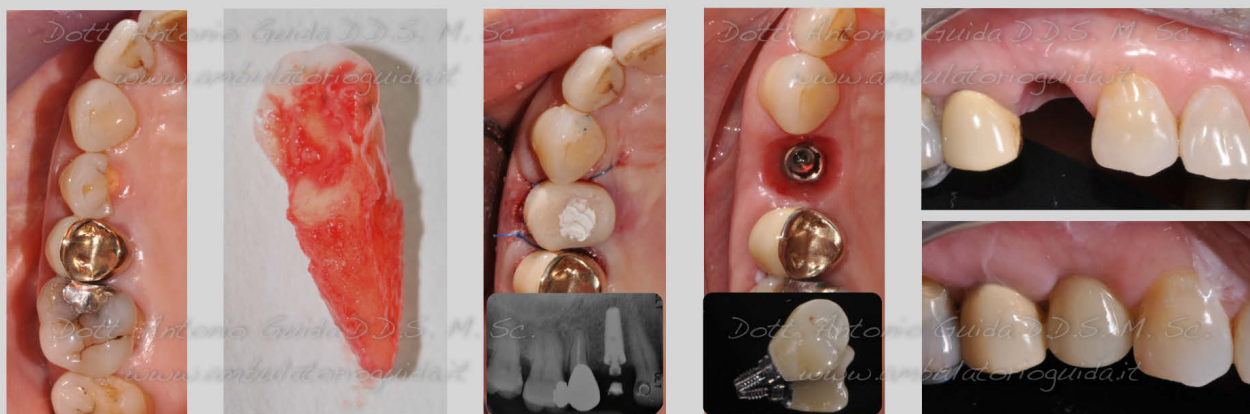Ipermobilità dei centrali inferiori. Estrazione, impianti e provvisorio immediato.
 Protesi definitiva in ceramica su struttura Co Cr CAD CAM.



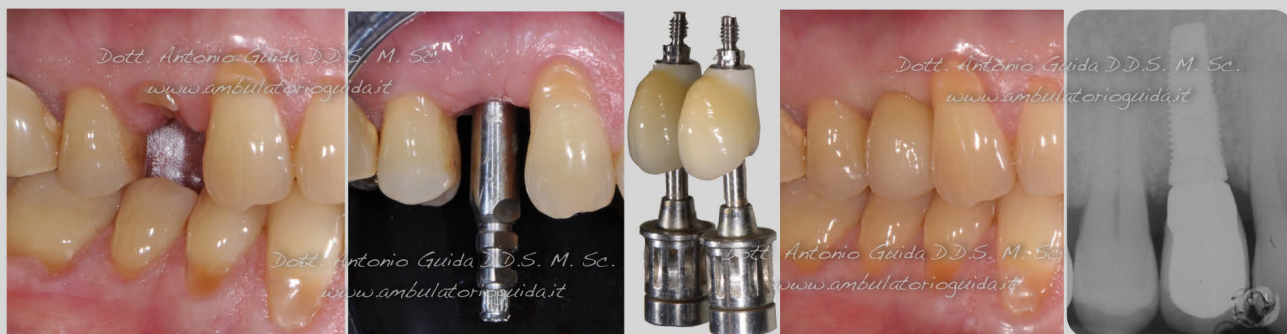Riabilitazione orale su impianti post estrattiva immediata a carico immediato.
 Provvisorio fisso 24 h post chirurgia. Follow up 3 anni.



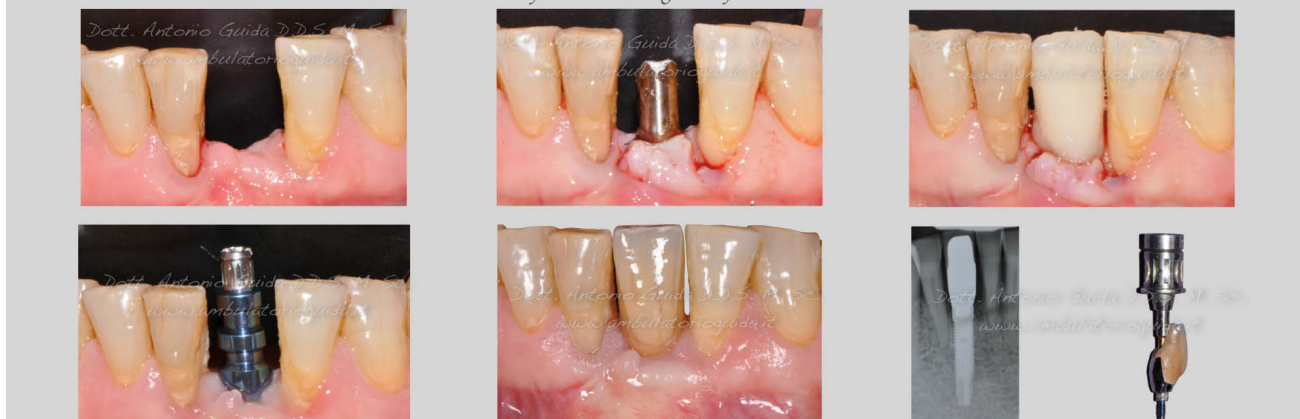Impianto post estrattivo immediato a carico immediato. Estrazione, impianto, corona provvisoria in 1 ora e 1 sola seduta.
 Corona definitiva in disilicato di litio.



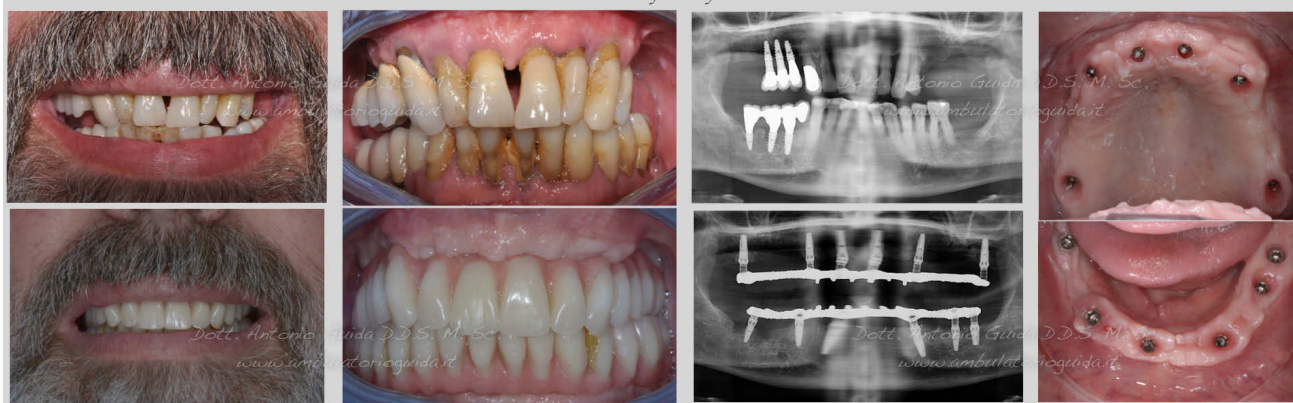Impianto post estrattivo immediato con preservazione dei tessuti molli.
Corona definitiva in Disilicato di Litio.



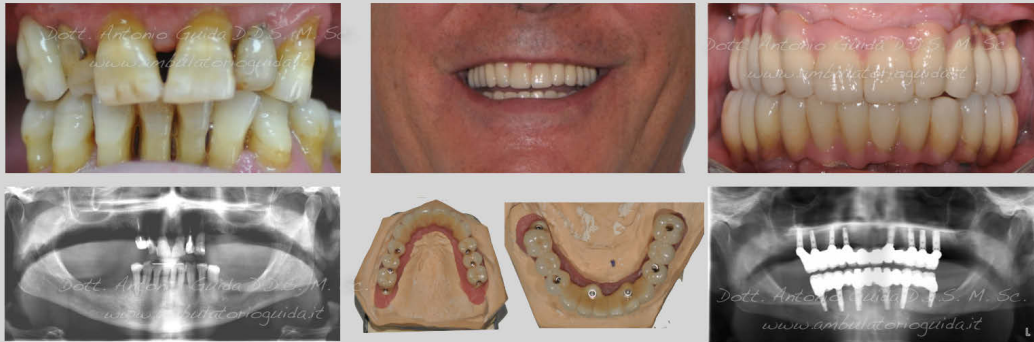Perdita di incisivo inferiore per malattia parodontale.
Sostituzione con impianto osteointegrato e provvisorio immediato.



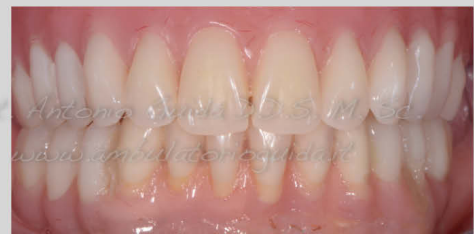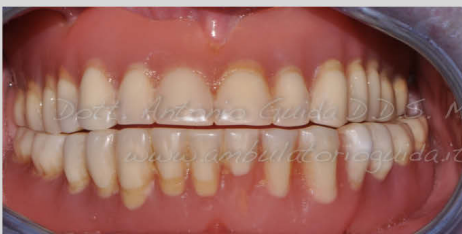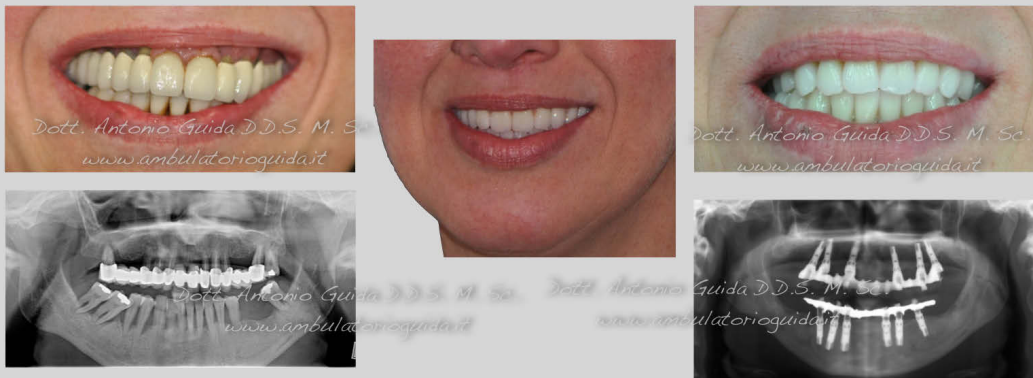
Malattia parodontale avanzata associata a preesistenti impianti affetti da perimplantite.
Riabilitazione di entrambe le arcate con impianti post estrattivi a carico immediato.



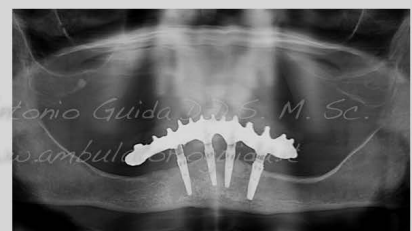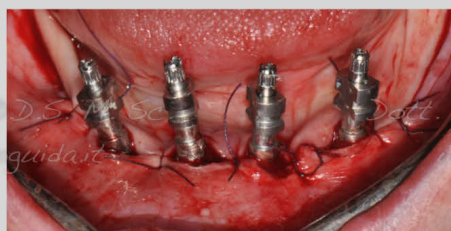
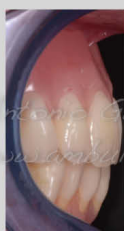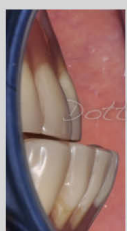Riabilitazione completa su impianti in paziente parodontalmente compromesso.
 Rialzo di seno mascellare bilaterale. Protesi fissa in zirconio ceramica su impianti.

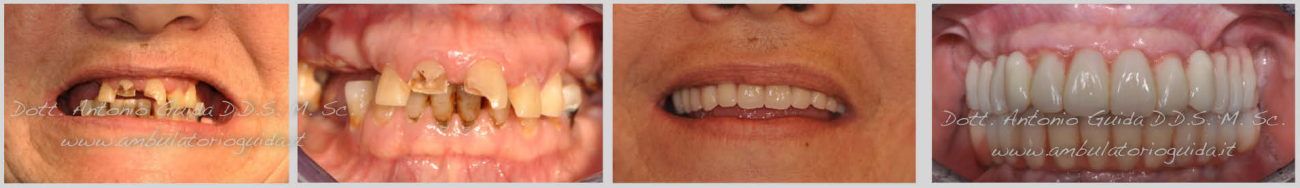

Riabilitazione orale su impianti post estrattiva immediata a carico immediato.
 Struttura in titanio CAD CAM con elementi dentari in composito nanoibrido. Follow up 4 anni.

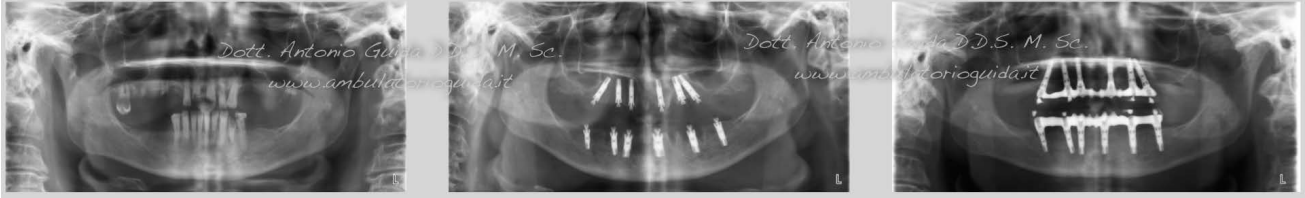

Arcata inferiore a carico immediato.
 Protesi fissa definitiva dopo 24 h.

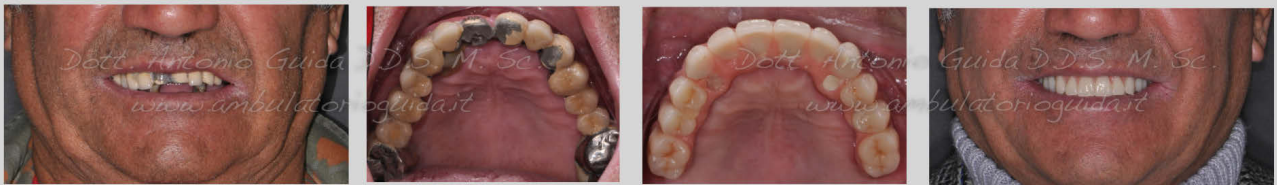
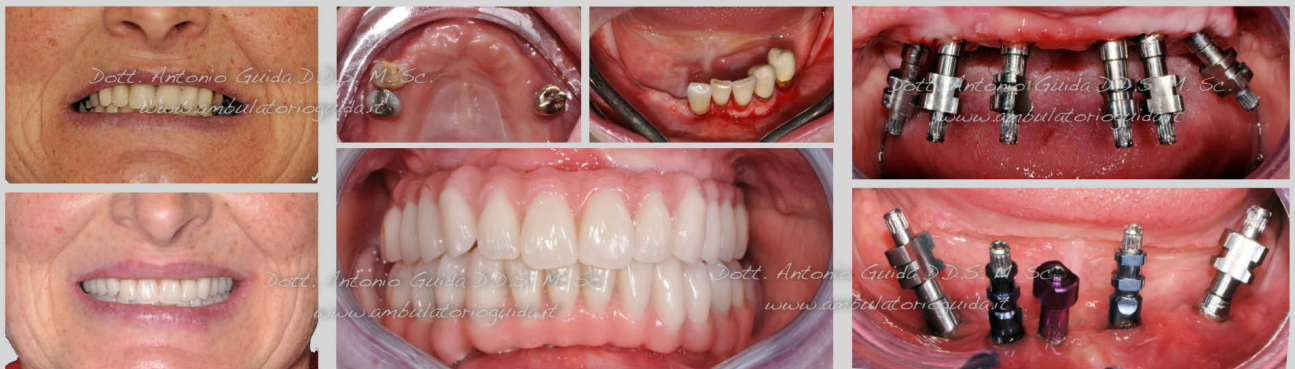


Riabilitazione orale completa su impianti. Estrazioni e inserimento impianti in seduta unica.
 Provvisori fissi realizzati in 24 ore.



Malattia parodontale avanzata con edentulia totale potenziale.
 Riabilitazione fissa doppia arcata su impianti a carico immediato



Riabilitazione su impianti post estrattiva immediata a carico immediato.

